2024年1月発行
印 刷　東海大学医学部付属病院

腹部超音波検査で肝臓の何がわかるの？

超音波検査でわかること	具体的疾患（例）
びまん性肝疾患	脂肪肝、慢性肝炎、肝硬変
肝腫瘤	肝嚢胞、肝血管腫、肝細胞癌、肝内胆管癌、転移性肝癌
その他	肝損傷、肝膿瘍、肝内の血管異常

ここで、びまん性肝疾患の超音波検査所見について具体的にお話しします。

突然ですが…スーパーで売っているレバー（肝臓）を思い浮かべてみましょう。生の状態では表面がつるつるして、柔らかいですよね。この状態が正常な肝臓の状態です。腹部超音波検査でも同様に、正常な肝臓は表面がつるつるし（平滑）、実質エコーの粒々が細かく（微細均一）記録されます。肝臓の線維化が進行する（つまり肝硬変の状態に近づく）につれて、表面がぼこぼこし（不整）、実質エコーがざらざら（粗雑）に記録されます。

近年では超音波検査において肝硬度を測定し、肝臓の線維化がどの程度進行しているかを評価出来るようになりました。また、脂肪肝では超音波が深部に進むにつれて減衰する事を利用して、脂肪肝の程度を定量化する技術も注目されています。

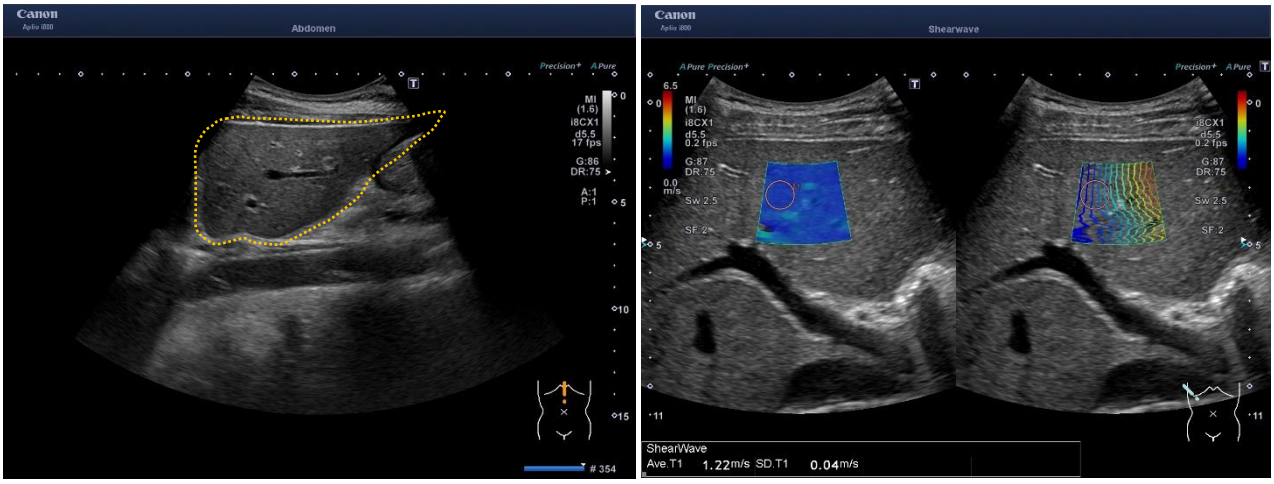

超音波検査画像（ボランティア被検者にて撮影）

左：正常な肝臓

肝表面は平滑（黄色ライン）、実質エコーは微細均一（黄色ライン内側）である。

右：正常な肝臓の肝硬度測定

正常な肝臓は青色に表示され、波と波の間隔は狭く表示される。

《著者紹介》

平賀　麻衣子（ひらが　まいこ）
東海大学医学部付属病院
診療技術部 臨床検査技術科 生理検査室
臨床検査技師 超音波検査士